

お詫びと訂正

p.233 「11章3 前十字靭帯再建術」の図5「術後CT」の写真におきまして、左右並びの入れ違いおよび上下左右が反転した状態で掲載されるという誤りがございました。ここに正しい写真を掲載いたしますとともに、ご執筆者ならびに読者の皆様に深くお詫び申し上げます。

<正>

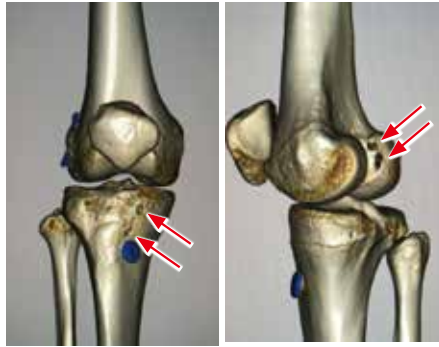


図5 術後CT

大腿骨と脛骨に2つずつの穴（→）が開いています。この穴の中に、採取した腱が挿入されています。